



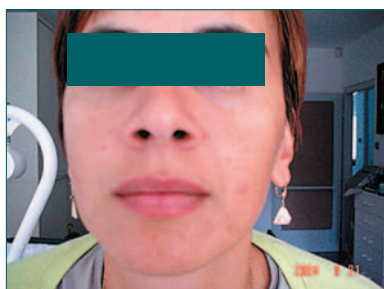
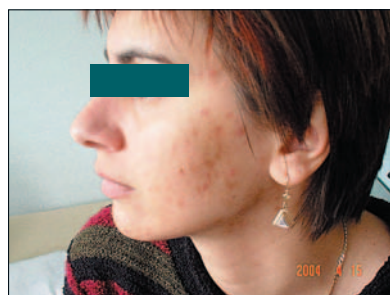„Orvosi tanulmányaim megkezdése előtt 7 évig kozmetikusként dolgoztam. Egyetemi diplomát 1986-ban Budapesten szereztem. Dunaújvárosban belgyógyászatban kezdtem dolgozni, majd felnőtt körzetbe kerültem. 1990-ben bőrgyógyászatból, majd 1995-ben házi orvostanból szereztem szakvizsgát. Még ma is dolgozom felnőtt háziorvosként. Homeopátiából 2000-ben tettem vizsgát. Jelenleg két speciális szakképesítés megszerzésén fáradozom. Az alternatív gyógymódok iránt kifejezetten érdeklődöm. A Bemer elvvel 2003 őszén ismerkedtem meg és hamarosan a teljes családot megvettem. Nagyon sok élményt, tapasztalatot szereztem, elkötelezettként használom és ajánlom mindenkinek. Kiválóan alkalmazható csecsemőktől a nagyszülőkig, betegségek leküzdésében, műtétek utáni talpraállásban, energetizálóként, állapotmegőrzőként, külön élmény az élsportolók kezelése.”

Dr. Mika Ilona

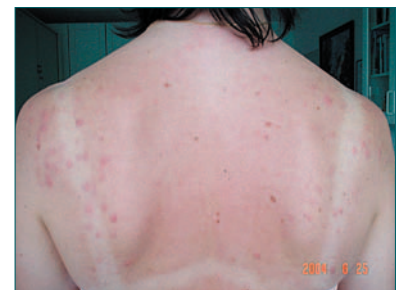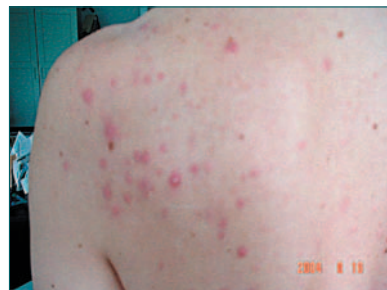„BEMER 3000 mágnes és speciális fényterápia alkalmazása bőrgyógyászati magánrendelésen”

A kongresszuson látott 12 esetből a következő hatot szeretném bemutatni.

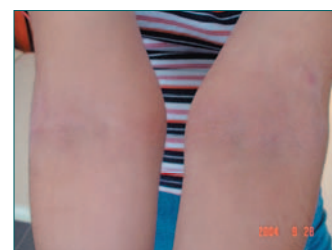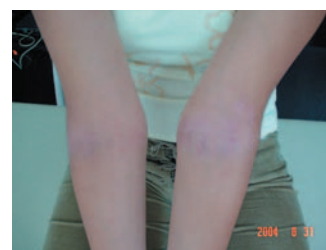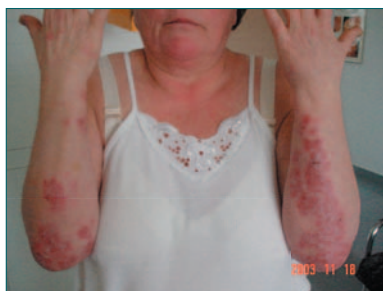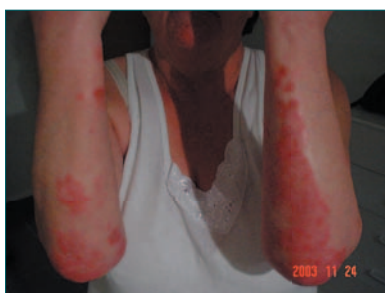1. Acne facialis: 34 éves nőbeteg, második szülése óta küszködik betegségével. Mensese rendben, góc negatív, anticoncipienst nem szed, családi háttere rendezett, családját látja el főállásban. 51 kezelésen vett részt, munkanapokon, hetente ötször. A fénykezelés mellett a megelőzően is használt Zineryt, Alksebor és Antiseptieum terápiát folytattuk. Fényterápiát a fix-1-es programmal kapta 2x12 percben, naponta egyszer. Spontán hatásként fejfájásainak ritkulását említette. Záróképeink a kezelés befejezése után 8 héttel készültek. Az eredménnyel betegem és én is elégedettek vagyunk.



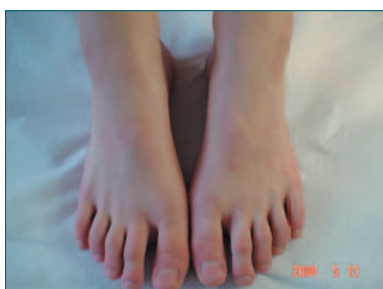
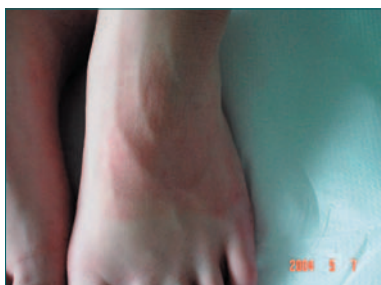2. Acne dorsi: 32 éves nőbeteg, 4 hónapja szolárium használatát követően alakult ki háti acneja. Góc: neg. Anticoncipienst nem szed. A fix 1-es programmal 2x12 percben, naponta egyszer, 5 kezelést kapott, kiegészítésként. Antisepticum és Differin loc. kezelést kezdtem. Az eredménnyel elégedett volt. A helyi kezelést folytatta.



3. Psoriasis antebrach I.u: 57 éves nőbeteg, 30 éve tünetes. Góc: neg. A fix 1-es programmal 2x12 percben, naponta egyszer, 3 kezelést kapott, mellette használta szokásos Diprosalicát. Látható milyen szépen vékonyodtak, lazultak és beolvadni kezdtek plakkjai.



4. **Atopiás dermat. lu:** 12 éves kisfiú, 2 éve manifesztálódott atopiája, mindig a lábfejeken. Előző esetekben Elocom-Refr. kezelést kapott, nem akarja steroiddal kenni, ezért szeretné kipróbálni a Bemer SLT-t. A fix 1-es programot használtam, kétszer 12 percben. Három kezelés utáni állapotot látunk, teljesen tünetmentesnek tekinthetjük.

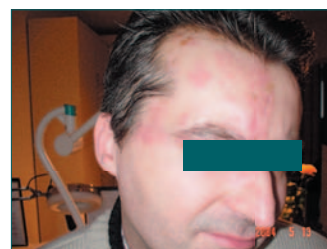


5. **Atopias dermatitis.** 17 éves lánybeteg, aki születése óta étel-, légzőszervi-, és bőralergiában szenved. Szó szerint szenved. Ételallergiájára 15 évig gyógyszert is szedett, mára ez elhagyható lett. Szorongó, zárkózott, értelmes, koránál fejlettebb, felnőtt súlyú lány. Bőre rendkívül száraz, szinte reszelős, láthatóan hámlik, nagyon viszket. 20 alkalommal kezeltem fix 1-es programmal 2x12 perc, naponta egyszer.

A jobb könyökhajlatot hal kollagénnel kezeltük, ez komfortosabb érzést biztosított a betegnek, bőre simább, nedvesebb lett. Baloldalra, arcára, nyakára a következő kiegészítő kezeléseket próbáltam: Re-Refrigerans, Cremor aq. Mindebből a Cremort választotta hatékonynak és kellemesnek a betegem. A mai napig ezt használja, Zink pótlással kiegészítve. Állapota iskolai stressz-terhelésével összefüggésben van, romlás esetén 2-3 fénykezeléssel segítünk.

6. **Herpes zooster, reg. fac.nerv.trig.1:**

35 éves férfi beteg, 18 napos panaszokkal, szemész kolléga által ellátottan keresett fel. Elviselhetetlen fájdalmai teljes tétlenségre kényszerítették, még rádiót sem tudott hallgatni- az amúgy igen aktív, felelősségteljes munkát végző fiatalember. Érdeemes megfigyelné a tekintetét, elgyötört arc-kifejezését. Naponta 2x24 perces kezelést kapott, fix M1-es kétszer 12 perc. Telviran, Tegretol Cr, Cremor aq. A kezelés folyamán a tablettákat elhagytuk. A harmadik napon már lényeges fájdalomcsökkenésről számolt be, ami a kezelés felénél teljesen megszűnt. 74 napig folytattuk a kezelést. Kb. feléig naponta kétszer, majd egyszer. Szinte nyomtalanul gyógyult. Ismét érdemes megnézni az arckifejezést, mosolyog, kiegyensúlyozott. Én is vele örültem.



Összefoglalva: **a nehezen tünetmentesíthető, nem kevés bőrbetegség kezelésében nagyon hasznos alapterápiának vélem a Bemer fénykezelést.** Tömegek érintettek ezen betegségben, számukra már **egy létező, elérhető segítség, terápiás lehetőség, örömmel dolgozom vele.**



Dr. Dobray Mária

„1985-ben végeztem a Semmelweis Orvostudományi Egyetem Általános Orvostudományi Karán. Először repülőorvosként dolgoztam, majd szakvizsgáztam Repülőorvostanból 1989-ben. Ferihegyen startorvosként oxyologus munkakörben vállaltam ügyeket több, mint tíz évig. Második szakvizsgámat bőrgyógyászat-kozmetológiából szereztem 1992-ben, azóta bőrgyógyászként dolgozom Budapest több pontján. Akupunktúrából, lézerebészetből tettem elméleti és gyakorlati vizsgát. Közel két éve foglalkozom a Bemer 3000 SLT készülékkel. Folyamatosan gyűjtöm az igen kedvező és meggyőző tapasztalatokat ezzel kapcsolatban. Hobbim az utazás és a fotózás.”

„BEMER 3000 SLT alkalmazásával elért eredmények bőrgyógyászati kórképekben”

Közel egy év alatt számtalan akut és chronicus bőrgyógyászati betegségben szenvedő páciensnél alkalmaztam a BEMER 3000 SLT készüléket. Legtöbbször kombinált kezelés történt: lokális és szisztémás terápia kiegészítéseként. Néhány esetben monoterápiaként használtam a készüléket. Az eredmények meggyőzőek, 3-4 kezelés után jelentős fájdalomcsökkenés, a folyamat regressziója illetve szubjektív viszketéscsökkenés jött létre. Genetikai kórképekben (psoriasis, vitiligo) a beteg életminősége változott pozitív irányban. Olyan betegségekben, ahol a pszichés tényező is szerepet játszik (acn. vulg., acne conglobata, neuroderma) kb. 10 kezelés után jelentkezett határozott javulás. Időskori bőrbetegségekben (prurigo, ulcus, decubitus) a gyógyulás folyamata gyorsult fel, a hámosodás rövidebb idő alatt jött létre ill. a fájdalom is mérséklődött. Gyulladásos kórképekben (herpes zoster, herpes simplex labialis ill. genitalis) először a kellemetlen fájdalomérzés, égőérzés csökkent, majd az egész folyamat a megszokott időn belül gyógyult. Allergiás betegségek /atópia, akzema, dyshydrosis, pruritus/ esetén 2-4 kezelés után a beteg panaszmentes lett, a teljes tünetmentesség valamivel később következett be. Keringési problémák talaján kialakult kórképek (postthrombotikus syndroma, ulcus cruris, decubitus ill. varicositas synd. területén a kezeléseik hatására a gyulladás, ödéma, izomfeszesség gyorsan mérséklődött, a beteg a napi életben aktívabb lett, nem érezte a mozgást „kínnak”. Vírusos betegségekben (verruca vulg., verruca juvenile plana ill. varicellában) szintén jónak bizonyult a BEMER kezelés. Az immunrendszer regenerálódását, erősítését lehetett nyomon követni. Lézeres műtétek ill. kauter használatával elvégzett műtétek utáni sebgyógyulás esetén a hámosodás, a hám regenerációja 5-6 nap

alatt végbement. Hyperpigmentáció nélkül gyógyult a seb. Keloid nem jött létre. Évek óta fennálló keloid esetében is sikerült javulást elérni, igaz, viszonylag hosszú kezeléssel. (kb. 30)

Toxikus rovarcsípés esetén - monoterápiában - 4 kezelés után gyógyult a beteg.

Összegezve, a bőrgyógyászati kórképek esetén a BEMER 3000 SLT kiváló hatású, rövidebb, hosszabb használata alatt sem jelentkeztett mellékhatás vagy kellemetlen érzés. A gyógyulás ideje lecsökkent, illetve az akut és krónikus fájdalom, viszketés, feszülő érzés, ödéma nagyon gyorsan megszűnt. Átlagos kezelés esetén mind a fényterápia (5-10 erősség), mind a mágnesmező (fokozatos emeléssel) aktivizálva volt. A kezeléseik ideje 12-24 perc, egyénre lebontva. A bőr és a készülék közötti távolság 1-5 cm-ig terjedt.

A következő bőrgyógyászati betegségekben alkalmaztuk a BEMER 3000 SLT-t:

- atópiás dermatitis
- acne vulg. conglobata
- ekzema, irritatív dermatitis
- dyshydrosis
- decubitus
- herpes simplex. herpes zoster
- neuroderma
- pruritus, prurigo
- psoriasis
- morsus insecti
- varicella
- verruca vulg.
- verruca plana juvenile
- varicositas syndroma
- vitiligo
- ulcus cruris